

Perdita e recupero di materiali durante angioplastica coronarica

Francesco Colombo, Mario Iannaccone, Alessandro Bernardi, Salvatore Colangelo, Roberto Garbo, Giacomo G. Boccuzzi

Laboratorio di Interventistica Cardiovascolare, S.C. Cardiologia, Ospedale San Giovanni Bosco, Torino

Device loss or entrapment during percutaneous coronary interventions (PCI) is a rare circumstance whose incidence has decreased over time mainly because of device improvements. Nevertheless, they still represent fearful complications also and above all because the operators may be unfamiliar with rescue and retrieval techniques. The devices that most frequently experience loss or entrapment are stents, followed by angioplasty balloons, burrs for rotational atherectomy, guidewires and microcatheters. In this review we will illustrate the risk factors for device loss and the main retrieval techniques, as described in the literature or stemmed from our experience as high-volume PCI center.

Key words. Balloon fracture; Burr entrapment; Device loss; Guidewire fracture; Stent loss.

G Ital Cardiol 2020;21(6 Suppl 1):15S-20S

INTRODUZIONE

Lo sviluppo di tecniche e di materiali innovativi nel campo dell'interventistica coronarica ha notevolmente incrementato le capacità terapeutiche permettendo il trattamento di quadri coronarici sempre più complessi (es. malattia coronarica severamente calcifica, occlusioni croniche totali, ecc.). Proprio a causa della maggior complessità degli interventi coronarici percutanei, il rischio di complicanze, che pur si è ridotto nel corso degli anni, rimane ad oggi tutt'altro che trascurabile. L'elevato numero di materiali utilizzati e la loro diffusione nei laboratori di Emodinamica, rende necessario acquisire sufficiente "expertise" sia per il loro impiego, sia per la gestione delle complicanze ad essi correlate. In particolar modo, una complicanza ancora molto temuta perché potenzialmente molto pericolosa e spesso anche di difficile soluzione, è rappresentata dalla perdita o intrappolamento dei materiali. L'incidenza totale di intrappolamento di materiali è dello 0.5% di tutte le procedure di angioplastica coronarica¹. La lista dei materiali che possono rimanere "intrappolati" nelle coronarie è lunga e varia: stent, palloni, frese per aterectomia rotazionale, guide coronariche 0.014", microcateri.

Oggi meno frequente di un tempo grazie alle evoluzioni dei materiali in campo tecnologico, resta in molti casi un'evenienza di difficile risoluzione per svariate ragioni: la scarsa familiarità degli operatori con le tecniche e i materiali per il recupero (trattandosi appunto di un fenomeno in cui, fortunatamente, ci si imbatte raramente nella pratica quotidiana); l'eterogeneità dei materiali che vengono persi, dispositivi che sono in continua evoluzione e ciascuno con le proprie peculiarità;

il contesto anatomico in cui avviene questa complicanza (vasi tortuosi, severamente calcifici, ecc.).

In questa rassegna illustreremo, dispositivo per dispositivo, i fattori di rischio per la perdita dei materiali e le principali tecniche di recupero, sia quelle descritte in letteratura ma anche quelle mutate dalla nostra esperienza di centro con elevato volume di angioplastiche coronariche. Se da un lato è infatti fondamentale innanzitutto un approccio standardizzato, dall'altro, proprio per la natura di questo tipo di complicanza (rara e spesso unica), la soluzione può essere anche raggiunta con la conoscenza dei materiali a disposizione e l'ingegno del singolo operatore. Proprio al fine di favorire la conoscenza dei materiali in continua evoluzione, abbiamo sviluppato un'applicazione per smartphone dedicata (Complex PCI Solutions)².

PERDITA DELLO STENT

L'incidenza riportata nelle casistiche degli anni '90 variava dall'1% al 3%. Con l'evoluzione dei materiali questa evenienza si è ridotta ma rappresenta tuttavia una tra le più frequenti complicanze correlate ai materiali impiegati nei laboratori di Emodinamica con un'incidenza variabile tra lo 0.3-1%, un tasso di mortalità del 5% e di eventi cardiovascolari maggiori (morte, infarto miocardico acuto, necessità di bypass aortocoronarico, evento ischemico cerebrale, sanguinamento) variabile tra il 5-19%³⁻⁵.

I fattori predisponenti possono essere:

- scarsa coassialità tra catetere guida e filo guida al momento dell'impianto;
- non corretta preparazione (predilatazione/aterectomia rotazionale) della lesione;
- stenting diretto;
- tortuosità del vaso target;
- calcificazione del vaso target e della lesione da trattare;
- scarso supporto del catetere guida;
- lunghezza dello stent piegato;

© 2020 Il Pensiero Scientifico Editore

Gli autori dichiarano nessun conflitto di interessi.

Per la corrispondenza:

Dr. Giacomo G. Boccuzzi Laboratorio di Interventistica Cardiovascolare, S.C. Cardiologia, Ospedale San Giovanni Bosco, Piazza Donatore di Sangue 3, 10154 Torino
e-mail: giacomoboccuzzi@libero.it

- malattia coronarica diffusa;
- presenza di uno stent già impiantato.

È di fondamentale importanza evitare le condizioni predisponenti alla perdita dello stent, in particolare cercando sempre il miglior supporto/coassialità del catetere guida e preparando al meglio la lesione prima di impiantare lo stent. Lo studio della lesione e delle sue caratteristiche angiografiche rappresenta il primo passo. In caso di lesione calcifica l'utilizzo di aterectomia rotazionale o di litotrissia intravascolare (Shockwave™) può ridurre la probabilità di perdita dello stent.

La perdita dello stent può essere classificata in:

- distacco parziale dello stent dal sistema di rilascio;
- distacco totale dello stent dal sistema di rilascio: a) con guida ancora in situ, b) senza guida in situ;
- perdita dello stent in aorta o vasi periferici.

Il distacco dello stent in ogni caso va considerata come complicanza pericolosa: può infatti evolvere in una embolizzazione dello stent nel letto coronarico distale con successivo peggioramento del flusso ed elevato rischio di infarto miocardico acuto/morte o in una embolizzazione a livello del circolo sistemico con un aumento del rischio di ictus cerebrale o di sanguinamento⁶.

Distacco parziale dello stent dal sistema di rilascio

In caso di distacco parziale, è fondamentale evitare che lo stent perda del tutto l'ancoraggio al sistema di rilascio, pertanto è consigliato eseguire un gonfiaggio del "delivery" a bassa pressione (3 atm) per aumentare l'aderenza con lo stent ed eseguire un tentativo di recupero nel catetere guida. Se il tentativo risulta inefficace è possibile introdurre un pallone di piccolo diametro (≤ 1.5 mm) distalmente allo stent, gonfiarlo a basse pressioni (6 atm) e trazionare contestualmente il pallone e lo stent fino al catetere guida ("small balloon technique") (Figura 1). È consigliabile eseguire l'operazione gonfiando il

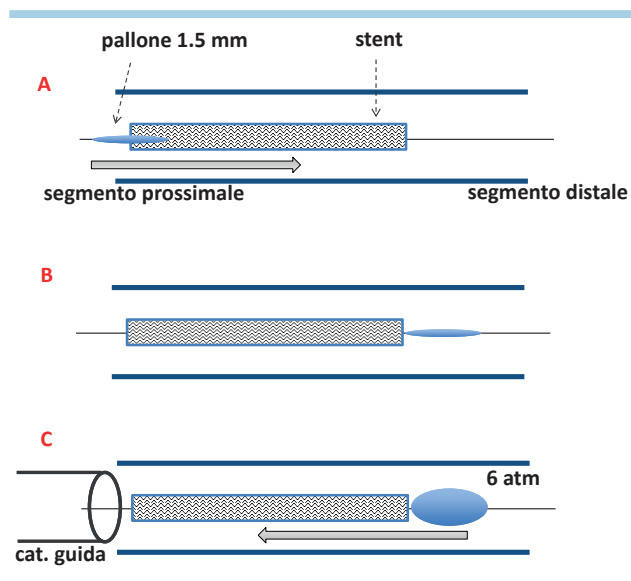


Figura 1. "Small balloon technique" con pallone distale allo stent. (A) Si avanza un pallone 1.5 mm attraverso lo stent distaccato e lo si porta all'estremità distale dello stent stesso (B). (C) A questo punto si gonfia il pallone a 6 atm e si retrae l'intero sistema all'interno del catetere guida.

pallone all'estremità prossimale dello stent in modo da aumentare la coassialità e ridurre la possibilità di "flaring" dello stent nel momento dell'ingresso nel catetere guida (Figura 2). In caso di inefficacia di tali tecniche sarà necessario considerare il diametro del vaso in cui si è verificato il distacco. Se il calibro del vaso è appropriato rispetto alle dimensioni dello stent considerare di rilasciare lo stent in tale sede e procedere a multipli gonfiaggi (con palloni di diametro incrementale) portandolo a parete. Se è presente una differenza di calibro rilevante tra il vaso e lo stent o non è possibile impiantare in situ lo stent per l'impossibilità ad avanzare il pallone attraverso di esso, vanno utilizzate le tecniche descritte nel caso di distacco totale dello stent dal sistema di rilascio.

Distacco totale dello stent dal sistema di rilascio

In caso di distacco totale dello stent dal "delivery", l'obiettivo sarà il recupero del dispositivo all'interno del catetere guida, evitando l'embolizzazione nei distretti coronarico o sistemico.

Distacco totale dello stent (con guida ancora in situ)

L'approccio più comune è rappresentato dal passaggio di un piccolo pallone (≤ 1.5 mm) a valle dello stent dislocato, procedendo quindi a gonfiaggio del pallone e alla trazione del sistema per il recupero nel catetere guida ("small balloon technique"). Anche in questa circostanza è consigliabile gonfiare il pallone all'estremità prossimale dello stent per ridurre la lesività durante il recupero e aumentare la coassialità con il catetere guida. Qualora lo stent risultasse talmente deformato da non riuscire a restrarlo all'interno del catetere guida, va presa in considerazione l'opportunità di rimuovere l'intero sistema catetere/stent/guida dalla coronaria. Alcuni operatori consigliano l'impiego di un "extension catheter", portato distalmente allo stent che può essere utilizzato sia come "facilitatore" nella "small balloon technique" sia come appoggio per il trapping

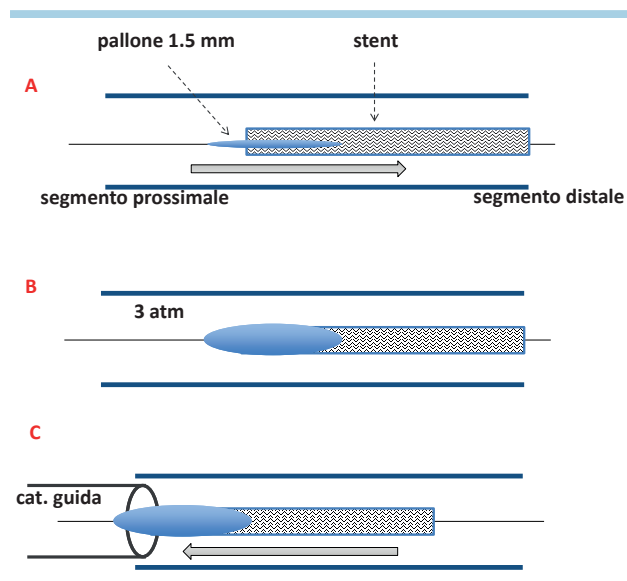


Figura 2. "Small balloon technique" con pallone distale all'estremità prossimale dello stent. (A) Si avanza un pallone 1.5 mm attraverso lo stent distaccato fino all'estremità prossimale dello stent stesso. (B) A questo punto si gonfia il pallone a 3 atm. (C) Quindi si retrae l'intero sistema all'interno del catetere guida.

con pallone in caso di impossibilità di fare progredire il pallone attraverso lo stent. Quest'ultima tecnica consiste nell'avanzare un secondo filo guida parallelamente allo stent perso e quindi nel far progredire su entrambe le guide un "extension catheter" a monte del sito di perdita dello stent; a questo punto un pallone semi-compiante 2.0 mm viene avanzato sulla seconda guida a valle dello stent perso e sfruttato come "anchoring" distale per permettere di avanzare l'estremità dell'"extension catheter" sopra lo stent; il pallone viene quindi retratto all'interno dell'"extension catheter" e nuovamente gonfiato per "trappare" lo stent appena re-incappucciato; l'intero sistema viene così traziato all'esterno del catetere guida. In caso di inefficacia di queste tecniche è possibile utilizzare altre soluzioni: 1) impianto in situ dello stent, utilizzando palloni a salire di dimensione; 2) utilizzo di snare ("loop snare technique"); 3) "twisting wire". È fondamentale ricordare che mentre alcune tecniche di recupero permettono se fallite di passare alla tecnica successiva, altre rappresentano una strategia di non ritorno (dalla "small balloon technique" al "twisting wire" è possibile ma non l'inverso).

Loop snare technique. Esistono numerosi tipi di snare che si differenziano per dimensioni e numero di anse, lunghezza del catetere e compatibilità in termini di French di diametro. In caso di recupero in coronaria, lo snare da utilizzare deve avere un'ansa di dimensioni <5 mm ed una lunghezza del microcatetere per il ritiro superiore a quella del catetere guida. Lo snare va caricato sul back della guida coronarica in situ e portato con l'ansa chiusa grazie al microcatetere. Una volta in coronaria lo snare viene aperto in modo da poter superare la parte prossimale dello stent, una volta superata lo snare va tenuto fermo e si fa avanzare il microcatetere riuscendo così ad agganciare lo stent. Mantenendo in trazione si può quindi ritirare lo stent fino al catetere guida e decidere quindi in base alla deformazione dello stent se provare a portare il tutto dentro il catetere guida o rimuovere catetere guida/snare/microcatetere/guida coronarica tutti insieme⁷ (Figura 3).

"Twisting wire technique" o "multiwire technique". È stata descritta per la prima volta nel 1993: si passano 3 guide (4 è il numero massimo di guide che possono entrare nel torquer) a valle dello stent, posizionando se possibile una guida in un ramo collaterale distale allo stent, si iniziano a ruotare le guide tutte insieme fino a quando non si inizia a vedere una rotazione dello stent, a quel punto mantenendo la rotazione si inizia a ritirare le guide insieme allo stent fino al catetere guida⁸. In base alla deformazione dello stent si dovrà quindi decidere se provare a portare il tutto dentro il catetere guida o rimuovere catetere guida/stent/guide coronariche tutti insieme (Figura 4). Il fine ultimo di questa tecnica è quello di "incarcerare" lo stent tra le guide attraverso la torsione tra loro. Anche in questo caso, qualora lo stent risultasse talmente deformato da non riuscire a reinarlo all'interno del catetere guida, va presa in considerazione l'opportunità di rimuovere l'intero sistema catetere/stent/guida dalla coronaria.

Distacco totale dello stent (off-wire)

Oltre al completo distacco dello stent dal "delivery", si ha la perdita della guida su cui era stato portato. In questi casi è fondamentale inserire una guida a protezione distale del vaso interessato dalla complicanza. In base alla posizione dello stent si può quindi decidere se eseguire un crush dello stent

in situ posizionando un ulteriore stent o se eseguire un tentativo di recupero. Un'alternativa può essere quella di portare distalmente lo stent in modo da scegliere il miglior punto per il crush. In caso si decida di tentare il recupero le possibili opzioni, dopo aver fatto passare una seconda guida dentro le maglie dello stent, sono: a) "loop snare technique", b) "twisting wire".

Perdita dello stent in aorta o vasi periferici

In questo caso l'unica tecnica utilizzabile è la "loop snare technique". Lo snare deve essere mono o polilobato ma di grosse dimensioni (>30 mm). In caso non siano disponibili degli snare di dimensioni adeguate è stata descritta la possibilità di creare uno snare utilizzando un filo guida workhorse (non idrofilico) di lunghezza standard 0.014" ed un pallone semi-compiante 2.0 x 15-20 mm⁹. Brevemente, il filo guida viene montato sul pallone e fatto protrudere per 20-30 mm all'estremità del pallone stesso, la porzione di guida protrudente viene ripiegata all'indietro e l'intero sistema viene inserito all'interno del catetere guida attraverso il connettore a Y. Il sistema pallone-guida ripiegata viene quindi avanzato sotto guida fluoroscopica fino a 20-30 mm dalla punta del catetere guida e si effettua un trapping dell'estremo ripiegato della guida 0.014" gonfiando il pallone a 8-12 atm. A questo punto, l'avanzamento e la retrazione del corpo della guida all'esterno del catetere produrranno un loop snare regolabile. Un'evoluzione di questa tecnica consiste nell'assemblare il sistema guida-pallone all'interno di un "extension catheter", permettendo quindi l'assemblamento dell'intero sistema sul tavolo e il suo successivo avanzamento attraverso l'introduttore o un catetere guida.

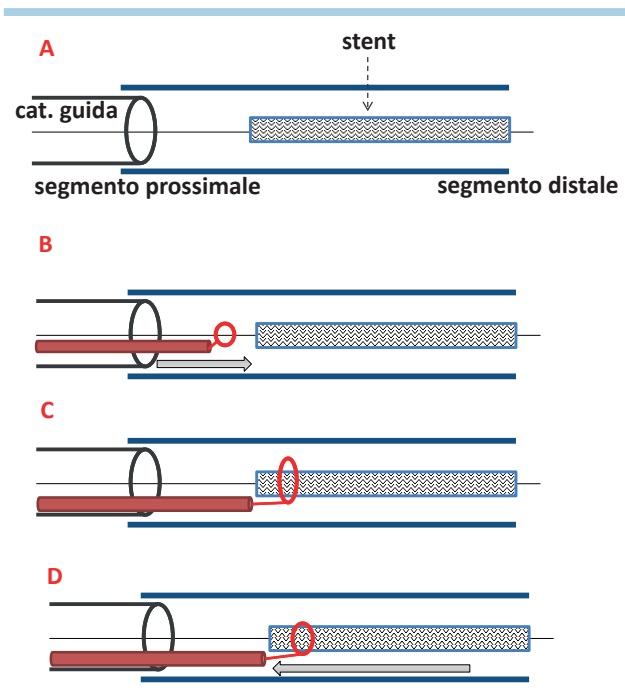


Figura 3. "Loop snare technique". (A,B) Lo snare viene caricato sul back della guida coronarica e avanzato con l'ansa chiusa sino allo stent. (C) Una volta in coronaria, lo stent viene aperto in modo da poter superare la parte prossimale dello stent. (D) Quindi si avanza il microcatetere agganciando lo stent e si retrae l'intero sistema.

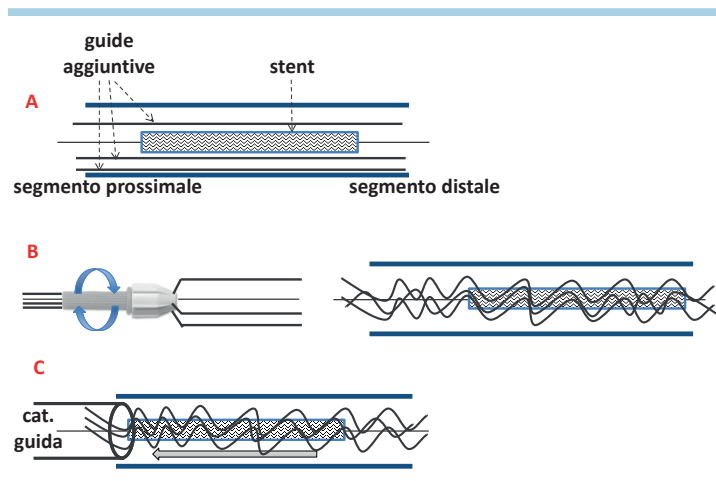


Figura 4. "Twisting wire technique". (A) Si avanzano 3-4 guide a fianco dello stent portandole a valle dello stesso. (B) All'esterno del catetere guida, il filo guida su cui è montato lo stent e i fili guida aggiuntivi vengono inseriti all'interno di un solo torquer che viene fatto ruotare a 360° più volte. (C) Mantenendo il torquer in rotazione si retraggono le guide e lo stent fino al catetere guida.

COMPLICANZE CORRELATE AL PALLONE

Si possono distinguere due categorie di complicanze correlate al pallone in corso di angioplastica coronarica.

Rottura dello shaft

Complicanza alquanto rara. La rottura può avvenire con shaft nel catetere guida oppure con shaft libero in aorta.

Nel caso di rottura dello shaft ancora all'interno del catetere guida sarà possibile utilizzare la tecnica del "trapping balloon" ovvero l'utilizzo di un pallone semi-compiante di 2-2.5 mm gonfiato all'interno del catetere a livello dello shaft e successiva trazione dell'intero sistema¹⁰ (Figura 5).

Nel caso di rottura dello shaft non più nel catetere guida, bensì in aorta, il metodo più efficace è rappresentato dall'utilizzo di uno snare. Nei casi in cui non si riesca a recuperare lo shaft fratturato, sarà necessaria la rimozione chirurgica.

Impossibilità a sgonfiare il pallone

Nel caso in corso di angioplastica il pallone non si riesca più a sgonfiare sarà possibile applicare le seguenti strategie^{11,12}:

- diluire il contrasto all'interno del pallone, utilizzando soluzione fisiologica nel manometro;
- ripetere l'aspirazione con un altro manometro;
- tentare di dilatare il pallone fino a rottura (tenendo presente l'alto rischio di perforazione coronarica associato a questa manovra);
- utilizzare un microcatetere per portare il back di un filo guida 0.014" a forare il pallone (bassa probabilità di successo);
- tagliare lo shaft del pallone e caricare sullo shaft un "mother-and-child" (o "extension catheter") tagliato in punta (esposizione dell'armatura metallica) per tentare di forare il pallone.

Impossibilità al recupero di pallone sgonfio

Qualora in corso di angioplastica il pallone utilizzato si sgonfi ma risulti poi impossibile recuperarlo nel catetere guida, si potranno applicare le seguenti tecniche:

- tagliare lo shaft del pallone ed avanzare lungo il rimanente shaft metallico un "extension catheter/mother-and-child" fino al pallone. A questo punto un contemporaneo mo-

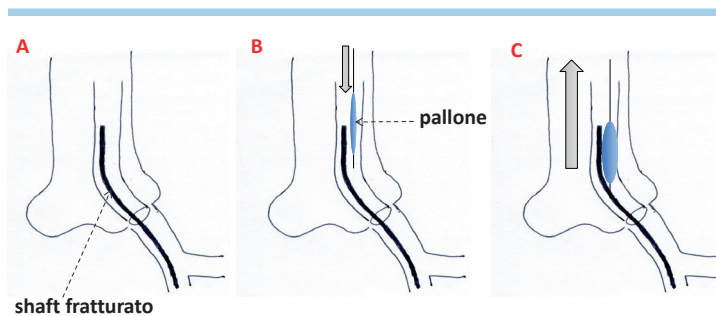


Figura 5. "Trapping balloon technique". (A,B) Si avanza un pallone semi-compiante 2.0 o 2.5 mm a fianco dello shaft fratturato. (C) Il pallone viene quindi gonfiato all'interno del catetere guida, a fianco dello shaft fratturato, e l'intero sistema viene retratto.

vimento di retrazione dello shaft e spinta dell' "extension catheter" favoriranno la rimozione del pallone dal sito di intrappolamento;

- avanzare una seconda guida a valle del pallone bloccato, portare distalmente un pallone non compliant/cutting, trazione dunque il sistema nel catetere guida;
- Mini-STAR: tecnica che prevede il passaggio di una seconda guida in un breve tratto subintimale in corrispondenza del pallone bloccato, portare e gonfiare un piccolo pallone 1-1.5 mm in tale sede; questa strategia aumenta la probabilità di liberare il pallone dentro il vaso. Al termine sarà necessario posizionare uno stent nel punto di dissezione controllata;
- rimozione chirurgica.

COMPLICANZE CORRELATE ALL'ATERECTOMIA ROTAZIONALE

L'aterectomia rotazionale è una metodica interventistica dedicata al trattamento di lesioni calcifiche, con un ruolo affermato da oltre 30 anni di utilizzo. Il principio su cui si basa il suo funzionamento è rappresentato dalla creazione di microfratture e dall'assottigliamento del materiale calcifico che permettano il passaggio e il gonfiaggio di palloni per il recupero di calibro del vaso e di flusso a valle della stenosi.

Il sistema consta di una guida dedicata (RotaWire™, floppy o extrasupport), di una fresa o "burr" (costituita da un'ogiva in titanio diamantato nella porzione distale) di calibro variabile tra 1.25 e 2.5 mm, di un motore che genera la rotazione dell'ogiva e di un sistema di controllo dell'avanzamento della burr.

L'utilizzo di tale metodica, per quanto diffusa, è destinato ad operatori esperti e con formazione dedicata su materiali e tecniche per il trattamento di lesioni calcifiche nonché sulla gestione delle possibili complicanze.

Intrappolamento della fresa

Per quanto rara (0.9% dei casi) l'intrappolamento dell'ogiva in corso di aterectomia rotazionale è una delle complicanze più frequenti e temute¹³. Tale fenomeno (conosciuto anche come fenomeno di Kokeshi) avviene attraverso due meccanismi principali:

- intrappolamento della burr all'interno della lesione calcifica con impossibilità sia di avanzamento che di recupero dell'ogiva;
- intrappolamento della burr oltre la lesione calcifica con impossibilità al solo recupero dell'ogiva.

In entrambi i casi l'elemento determinante il blocco della burr è rappresentato dalla riduzione del "coefficiente di burring" ovvero della capacità di vincere la resistenza meccanica opposta dal calcio; tale coefficiente è direttamente correlato alla velocità di rotazione dell'ogiva e dal rapporto di sezione tra la stenosi e la burr.

La prima e più semplice manovra che si può attuare in questa occasione è quella di una forte retrazione del sistema ma va tenuto presente che questa può comportare un'intubazione profonda del catetere guida con conseguente danneggiamento del segmento prossimale del vaso (con dissezioni e perforazioni). La manovra di intubazione profonda del catetere guida può anche essere eseguita intenzionalmente, tenendo però ben presente i rischi ad essa associati.

Un metodo più "elegante" ma anche più sicuro è quello di tagliare lo shaft della fresa all'esterno del catetere guida, rimuovere la guaina di plastica che la riveste e avanzare lungo il rimanente shaft metallico un "extension catheter" fino all'ogiva. A questo punto un contemporaneo movimento di retrazione dello shaft e spinta dell' "extension catheter" favoriranno la rimozione dell'ogiva dal sito di intrappolamento. Gli "extension catheter" permettono infatti di aumentare il supporto e di eseguire una trazione coassiale rispetto alla posizione dell'ogiva^{14,15}.

In alternativa, dopo aver tagliato lo shaft della fresa, si può tentare l'avanzamento di un secondo filo guida accanto alla Rotawire e su di essa portare un pallone di piccole dimensioni, all'interno dell' "extension catheter" ed in prossimità dell'ogiva, gonfiarlo per rendere solidale il sistema guida/pallone/Rotawire/burr e trazione l'intero sistema all'interno del catetere guida.

Altre soluzioni sono rappresentate da:

- utilizzo di un sistema di "snaring" portato a ridosso dell'ogiva;
- tecnica Mini-STAR (similmente a quanto descritto nel paragrafo relativamente all'incarceramento del pallone);
- intervento cardiocirurgico in caso di fallimento dei precedenti tentativi.

Disconnessione tra ogiva e shaft

Questa complicanza si può verificare a seguito dei tentativi di rimozione di una fresa intrappolata. Anche in questo caso, come accade quando avviene la frattura dello shaft di un pallone, è consigliabile effettuare delle scopie panoramiche per determinare dove è localizzato lo shaft fratturato, se all'interno del catetere guida o all'esterno dello stesso. Nel caso di frattura all'interno del catetere guida, come già descritto nel paragrafo relativo alla frattura dello shaft del pallone, si potrà utilizzare la tecnica del "trapping balloon", facilitata in casi selezionati dall'impiego di un "extension catheter". Qualora lo shaft fratturato si trovi al di fuori del catetere guida, che esso sia localizzato in coronaria o in aorta, le modalità di recupero sono rappresentate dai sistemi di "snaring" o dal recupero chirurgico.

COMPLICANZE CORRELATE ALLA GUIDA CORONARICA 0.014"

Sebbene rara, la perdita di un filo guida durante un intervento di angioplastica coronarica è possibile in diversi scenari, in particolare in caso di guida incarcerata durante uno stenting in biforcazione (ad es. con tecnica minicrush) o in caso di lesioni severamente calcifiche come le occlusioni croniche^{16,17}.

In primo luogo è importante prevenire tale complicanza evitando di portare la guida al punto di rottura, in caso l'operatore percepisca una resistenza elevata nel rimuovere la guida è possibile avanzare un pallone di piccole dimensioni (es 1.0 o 1.25 mm) sulla guida incarcerata e trazione contestualmente lo shaft del pallone e la guida. Questo metodo permette spesso la rimozione del filo senza complicanze. Alternativa possibile, finché la guida risulta non fratturata, è utilizzare un "extension catheter" sulla guida incarcerata assieme ad un pallone, all'interno dell'extension ma non caricato sulla guida, al fine di eseguire un trapping quanto più distale possibile, e trazione contestualmente filo guida, shaft del pallone e "extension catheter". Inoltre, in caso di frattura del filo ma con porzione persistente nel catetere guida, è fonda-

mentale utilizzare una tecnica di trapping, introducendo un pallone "bare" all'interno del catetere guida, quindi traziando contestualmente catetere guida e shaft del pallone.

In caso invece la guida fosse fratturata le possibilità che l'operatore potrebbe affrontare sono prevalentemente le seguenti: 1) frattura di guida incarcerata con porzione protrudente in aorta, 2) frattura di guida incarcerata senza protrusione in aorta. Si tenga sempre presente che in tutti i tre casi sopracitati, in base alla lunghezza, la sede, la fragilità del paziente è da considerare un approccio conservativo con la duplice antiaggregazione.

Frattura di guida incarcerata con porzione protrudente in aorta

Questa situazione è da considerarsi sovrapponibile alla perdita di stent al di fuori del letto coronarico, quindi l'utilizzo della "loop snare technique" con uno snare mono o polilobato di grosse dimensioni (>30 mm) è consigliabile. In alternativa la "twisting wire technique", come spiegato in precedenza, può rappresentare un'opzione, ma in seconda battuta, se non presente in laboratorio uno snare.

Frattura di guida incarcerata senza protrusione in aorta

In primo luogo in questi casi è necessario identificare correttamente la sede della guida, l'eventuale presenza di un moncone prossimale allo stent, e conseguentemente la porzione distale. In caso di vasi periferici è da valutare un approccio conservativo con terapia medica o in alternativa il fissaggio della porzione rimanente della guida, se non estesa. In caso invece in porzioni lunghe, protrudenti in vasi prossimali (es. guida protrudente in discendente anteriore prossimale/tronco comune), è necessario tentare una ricattura con microsnare o multiwire technique, come descritto precedentemente.

BIBLIOGRAFIA

1. Iturbe JM, Abdel-Karim AR, Papayannis A, et al. Frequency, treatment, and consequences of device loss and entrapment in contemporary percutaneous coronary interventions. *J Invasive Cardiol* 2012;24:215-21.
2. Iannaccone M, Brilakis ES, Bocuzzi GG. An App for complex PCI solutions. *Eur Heart J* 2020;41:342-4.
3. Brilakis ES, Best PJ, Elesber AA, et al. Incidence, retrieval methods, and outcomes of stent loss during percutaneous coronary intervention: a large single-center experience. *Catheter Cardiovasc Interv* 2005;66:333-40.
4. Alomar ME, Michael TT, Patel VG, et al. Stent loss and retrieval during percutaneous coronary interventions: a systematic review and meta-analysis. *J Invasive Cardiol* 2013;25:637-41.
5. Malik SA, Brilakis ES, Pompili V, Chatzizisis YS. Lost and found: coronary stent retrieval and review of literature. *Catheter Cardiovasc Interv* 2018;92:50-3.
6. Nikolsky E, Gruberg L, Pechersky S, et al. Stent deployment failure: reasons, implications, and short- and long-term

outcomes. *Catheter Cardiovasc Interv* 2003;59:324-8.

7. Elsner M, Peifer A, Kasper W. Intra-coronary loss of balloon-mounted stents: successful retrieval with a 2 mm - "Microsnare" - device. *Cathet Cardiovasc Diagn* 1996;39:271-6.
8. Veldhuijzen FL, Bonnier HJ, Michels HR, el Gamal MI, van Gelder BM. Retrieval of undeployed stents from the right coronary artery: report of two cases. *Cathet Cardiovasc Diagn* 1993;30:245-8.
9. Yokoi K, Sumitsuji S, Kaneda H, et al. A novel homemade snare, safe, economical and size-adjustable. *EuroIntervention* 2015;10:1307-10.
10. Fanari Z, Hamid SA, Hammami S, Mohammed AA, Hammami MB, Qureshi W. Transcatheter retrieval of device entrapment: management of a rare complication of percutaneous coronary intervention: case report and literature review. *Cardiovasc Revasc Med* 2015;16:358-61.
11. Takama T, Ito Y, Ishimori H, Tsukahara R, Muramatsu T. Failure of a balloon to deflate during post dilatation in a coronary artery. *Cardiovasc Interv Ther* 2015;30:57-60.

COMPLICANZE CORRELATE AL MICROCATETERE

Tale complicanza risulta essere tra le più rare, ma con l'aumentare delle procedure di ricanalizzazione delle occlusioni croniche, ed in generale con l'incrementato utilizzo di questi dispositivi anche in procedure complesse diverse dalle occlusioni croniche, è possibile dover fronteggiare questo scenario. In genere la porzione fratturata è il tip distale nel microcatetere.

Le cause prevalenti di questa complicanza sono l'estrema calcificazione e le tortuosità. Gli scenari possibili sono fondamentalmente tre: 1) frattura del microcatetere con porzione persistente nel catetere guida, 2) frattura del microcatetere con porzione beante in aorta, 3) frattura del microcatetere all'interno del letto coronarico. Le tecniche di recupero sono sostanzialmente sovrapponibili a quelle descritte nel caso di frattura di guida coronarica.

RIASSUNTO

La perdita o l'intrappolamento dei materiali durante le procedure di angioplastica coronarica è un'evenienza fortunatamente rara, la cui incidenza si è ridotta nel corso del tempo grazie allo sviluppo dei dispositivi. Nonostante ciò rappresenta una complicanza ancora temibile anche e soprattutto per il fatto che gli operatori possono avere poca familiarità con le tecniche di recupero. I materiali che più frequentemente vanno incontro a perdita o intrappolamento sono gli stent, seguiti dai palloni da angioplastica, dalle frese per aterectomia rotazionale, dalle guide coronariche e dai microcateri. In questa rassegna illustreremo i fattori di rischio per la perdita dei materiali e le principali tecniche di recupero, quelle descritte in letteratura ma anche quelle mutate dalla nostra esperienza di centro con elevato volume di angioplastiche coronariche.

Parole chiave. Frattura della guida; Intrappolamento della fresa; Perdita dei materiali; Perdita dello stent; Rottura di pallone.

12. Girish MP, Gupta MD, Tyagi S. Entrapped coronary angioplasty stent balloon due to nondeflation: percutaneous retrieval by a simple technique. *Catheter Cardiovasc Interv* 2011;77:58-61.
13. Sulimov DS, Abdel-Wahab M, Toelg R, et al. Stuck rotablator: the nightmare of rotational atherectomy. *EuroIntervention* 2013;9:251-8.
14. Prasan AM, Patel M, Pitney MR, Jepson NS. Disassembly of a rotablator: getting out of a trap. *Catheter Cardiovasc Interv* 2003;59:463-5.
15. Cunnington M, Egred M. GuideLiner, a child-in-a-mother catheter for successful retrieval of an entrapped rotablator burr. *Catheter Cardiovasc Interv* 2012;79:271-3.
16. Devidutta S, Lim ST. Twisting wire technique: an effective method to retrieve fractured guide wire fragments from coronary arteries. *Cardiovasc Revasc Med* 2016;17:282-6.
17. Danek BA, Karatasakis A, Brilakis ES. Consequences and treatment of guidewire entrapment and fracture during percutaneous coronary intervention. *Cardiovasc Revasc Med* 2016;17:129-33.